循環器疾患画像情報の治療への活用について1

生活習慣病が安定労作性狭心症や急性冠症候群（不安定狭心症から急性心筋梗塞までを包含する疾患概念）といった冠動脈疾患の主要な危険因子であることはよく知られています。心機能障害や不整脈の後遺症、さらには急性死を招かないためにも、早期発見から的確な治療まで、切れ目のない迅速な検査・治療体制の構築が重要です。

当院では、検診やドッグによる高血圧、高脂血症、糖尿病などの基礎疾患の早期発見、患者さんの治療方針を決定するための最先端医療機器による検査、さらに心臓カテーテル検査や血行再建術までの流れとフォローアップを機能的連携により効率的に運用し高いパフォーマンスを実現しています。画像診断分野では 64 列マルチスライス CT（以下 MSCT）や心臓 MRI 検査、心臓超音波、核医学検査などを駆使し、常に最新の診療レベルを維持するよう積極的な取り組みを続けています。当院の循環器診療は、初期検査からカテーテル治療さらにフォローアップに至るまで熟練した放射線科および検査科による検査体制と循環器科との密接な協力体制のもと、軽症の安定狭心症から最重症の三枝/ 左主幹病変部に至るまで、すべての冠動脈疾患に対応可能な診療体制を整えています。

急性心筋梗塞

心筋梗塞とは、心臓の表面にある血管（冠動脈）が閉塞することによって、その先の血管に血液が流れず、心臓の筋肉の細胞に酸素と栄養が行かなくなることで、その細胞が壊死した状態になった状態をいいます。血管が詰まってもすぐに心筋細胞が壊死するわけではありませんので、血栓を溶解する治療やカテーテルを血管に挿入し詰まった部分を風船で膨らませ病変部にステントを留置し血流を改善する治療が行われます。今回は、MSCT で発見された冠動脈の高度狭窄病変に対し血管造影検査装置を用いてカテーテル治療を施行した症例を紹介します。MSCT は狭窄を見つけるだけでなく、血管造影では明らかにされない血管壁の性状についても情報を与えてくれます。これらの情報は石灰化の広がりなど、カテーテル治療のストラテジーを立案する際にも有用なツールとなっています。また、MSCT と最新の画像処理ワークステーションを用い、治療後のステント内プラークの状態を非侵襲的に判定出来、フォローアップにも威力を発揮しています。

（放射線科:青井　循環器科:神田）

１．術前検査

A-1：MSCT による冠動脈３D 画像(右冠動脈の狭窄)

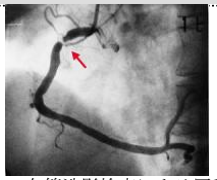

A-2：血管造影検査による冠動脈造影（右冠動脈の狭窄）労作性狭心症により矢印の個所が狭くなっています。

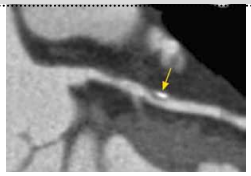

B：血管造影では描出できない混合型プラーク（石灰化とソフトプラーク）が､MSCT で撮影したデータで画像解析をします。画像解析画像ではっきりとした吸収値の違いが描出されています。

２．術中画像

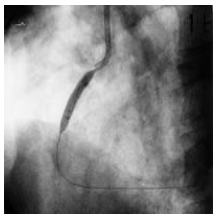

A-3：冠動脈の中にガイドワイヤーと呼ばれる細い針金を通します。ワイヤーが通れば、それに沿わせるようにバルーン（風船）を狭窄部に進めます。狭窄部とバルーンの位置が一致していることを確かめてバルーンを拡張します。または、拡張した部分にステントを留置し血流を改善させます。

３．術後

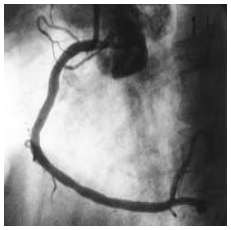

A-4：拡張が終わり、バルーンを収縮させ抜き取った後の写真です。狭かった部分が前後と変わりなく拡がっています。

４．術後フォロー画像

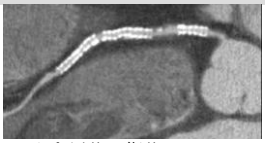

ステント留置後の術後フォローでは、MSCT のスキャンデータを利用し、画像解析ワークステーションによりステント内プラークや再狭窄などを確認します。また、心筋血流の状態をみるため心臓核医学検査などでフォローしています。